Leidraad
Coccygodynie

Copyright: 2023 NVAMG
Auteur: Jan Galesloot

Commissie richtlijnen: Dick de Haan, voorzitter, Jan Galesloot, Kasper Huetink, Jan Mens
Vastgesteld ALV 22 november 2023 (NVAMG3563)

Inhoudsopgave

Inleiding **4**

Gebruikte afkortingen **5**

Definitie **6**

Incidentie en prevalentie **7**

Natuurlijk beloop **7**

Rode vlaggen **7**

Differentiaaldiagnose **8**

Anatomie **8**

Anamnese en onderzoek **10**

Aanvullend onderzoek **10**

Behandeling **12**

- Algemeen 12
- Stappenplan 12
- Uitwendige mobilisaties 12
- Intrarectale mobilisatie 13
- Infiltratie 13
- Ganglion impar blok 14
- Chirurgie 14

Conclusie **15**

Literatuur **16**

Inleiding

Deze leidraad geeft een omschrijving van de niet-chirurgische behandeling van patiënten met pijnklachten uitgaande van het coccyx.
Het coccyx of staartbeentje vormt een belangrijk aanhechtingspunt voor een aantal spieren en banden. Het lichaamsdeel heeft een steunfunctie in zittende houding. Pijnklachten komen regelmatig voor. Patiënten zoeken bij pijnklachten hulp bij fysiotherapeuten, chirurgen, orthopeden, bekkenbodemtherapeuten, chiropractors en MSK-artsen.
Naast onderzoeken in de literatuur, is gebruik gemaakt van de NVA leidraad Wervelkolom-gerelateerde pijnklachten van de lage rug (2012).

Gebruikte afkortingen

MSK-geneeskunde	Musculoskeletale geneeskunde
SIG	sacro-iliacaal gewricht
TWK	thoracale wervelkolom
LWK	lumbale wervelkolom
NVA	Nederlandse Vereniging voor Anesthesiologie
NIMOC	Non-Invasive Mobilisation of the Coccyx
NVAB	Nederlandse Vereniging voor Arbeids- en Bedrijfskunde
NHG	Nederlands Huisarts Genootschap
MUA	Manipulation under anaesthesia
MET	Muscle Energy technique

Definitie

Coccygodynie is een pijnlijke aandoening van het os coccygis (staartbeen). De oorzaak kan zowel traumatisch als idiopathisch zijn. Coccygodynie en coccydynie zijn benamingen die door elkaar gebruikt worden voor chronische pijn van meer dan twee maanden, rond en ter plaatse van het os coccygis, die niet uitstraalt en die verergert in zit of bij opstaan vanuit zit, en waarbij het coccyx lokaal drukpijnlijk is (Mohanty 2017, Maigne 2001, vele andere auteurs).

Incidentie en prevalentie

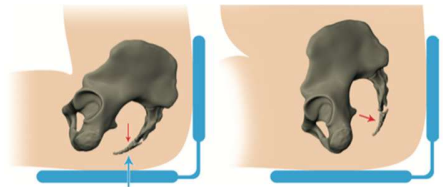
links contranutatie, rechts nutatie

De prevalentie wordt door veel auteurs geschat op circa 1 % van alle rugpijn patiënten. (Maigne 2011, Lirette 2014). De incidentie in de algemene bevolking is onbekend. De aandoening wordt gezien op alle leeftijden, de mediane leeftijd wordt geschat op 40 jaar (Patel 2008).
Vrouwen worden 4-5 keer vaker aangedaan dan mannen. Dit zou kunnen liggen aan de iets wijdere afstand tussen de linker- en rechter tuberositas ischii, de grotere incisura ischiadica en de grotere nutatie ofwel bekkenkanteling naar voren bij vrouwen, waardoor het coccyx minder beschermd is (Karadimas 2011). Dit past ook bij het gegeven dat het coccyx bij vrouwen korter en rechter is, met meer neiging tot retroversie (Woon (2011). Obese personen zijn meer aangedaan. Dit zou eveneens berusten op nutatie waardoor het coccygis meer belast zou worden vanuit druk in de buikholte (Maigne 2000, Skialski 2020).

Natuurlijk beloop

De meeste klachten lijken samen te hangen met sacro-coccygeale of intercoccygeale hypermobiliteit en een trauma in de anamnese, zoals een trauma (val op het zitvlak), repetitive strain injury (wielrenners), partus (met name vaginale kunstverlossing) en aandoeningen van de bekkenbodem, referred pain vanuit LWK, wervelkolomchirurgie, en een restgroep idiopathisch. (Woon 2011). In veel gevallen is geen oorzaak aan te wijzen. Er is mogelijk een correlatie met obesitas. (Maigne, 2000). Er is een relatie met hypertonie van de bekkenbodem. (Patel 2008, Scott 2017).
Er kan een groot tijdsverloop zitten tussen een trauma en de daadwerkelijke klachten (Benditz, 2022). Veel klachten verdwijnen spontaan, vooral de klachten na de bevalling.
Op grond van dynamisch radiologisch functieonderzoek (os coccygis belast en onbelast) zouden bij traumatische en idiopathische coccygodynie vier verschillende oorzaken en rol kunnen spelen: anterieure luxatie, hypermobiliteit, coccygeale spiculae, subluxatie of luxatie. (Patijn 2010).

Rode vlaggen

Bij eerste presentatie dienen aandoeningen te worden uitgesloten als maligniteit, cauda equina, doorbloedingsstoornissen, abcesvorming, bekkenfractuur, proctalgia fugax, lumbosacrale plexus neuropathie.

Differentiaaldiagnose

Episiotomie litteken.
Bandenpijn vanuit ligamentum sacrospinale en sacrotuberale.
Piriformis hypertonie, iliopsoas verkorting.
Sacroiliacale dysfunctie, sacroiliitis.
Referred pain vanuit LWK of SIG.
Hypothese: neurogene pijn vanuit plexus coccygeus (Woon 2011).
onder *'Diagnostiek'*.

Anatomie

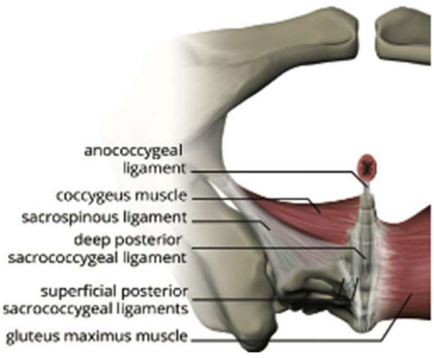

Het coccyx of staartbeen is het onderste deel van de wervelkolom. Het heeft een functie als stabilisator in zit, tevens het een beschermingsfunctie van het rectum. Het staartbeen is door de ligamenta sacrococcygeale anterior en posterior verbonden met het sacrum. De beide zijden van het coccyx dienen (van ventraal naar dorsaal) als aanhechting voor de musculi coccygei, en vezels van de m. glutaeus maximus.

Het coccyx is een belangrijk onderdeel van de bekkenbodem en biedt aanhechting aan diverse spieren zoals m. glutaeus maximus, m. coccygeus, fasciën en ligamenten zoals de ligamenta sacrospinosa, de ligamenta sacrotuberosa en het ano-coccygeale ligament. Caudaal hechten de musculi ileococcygei aan de punt van de coccyx.
Het coccyx bestaat uit 2-4, max 5 rudimentaire wervels, die matig beweeglijk zijn ten opzichte van het sacrum. De hele structuur kan normaal mobiel, hypermobiel of stijf zijn.
Woon (2011) onderzocht 112 CT-scans en vond in 76 % van de gevallen vier coccygeale segmenten; sacro-coccygeale fusie was aanwezig in 57%; er was geen verschil in geslacht.
Tussen Cy1 en Cy2 kan een rudimentaire intervertebrale discus aanwezig zijn die daardoor een potentiële lokalisatie vormt voor posttraumatische hypermobiliteit (Maigne et al., 2000). Een of beide cornua's kunnen articuleren met het sacrum als een symfyse of als een synoviaal gewricht. Hier bevindt zich ook het foramen van de wortel S5.

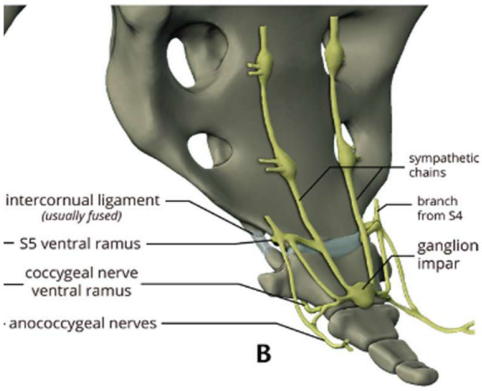

Zenuwbanen die in de buurt van het coccyx lopen zijn de nervus rectalis inferior, voor het aanspannen van de bekkenbodem, de sensibiliteit van het geslachtsorgaan, de innervatie van perineum, anus en caudale derde deel van het rectum. Verder bevinden zich hier de nervus anococcygeus, de plexus coccygealis en de nervus femoralis posterior, voor innervatie van perineum, labia majora en scrotum.

Het coccyx heeft een nauwe verbinding met de sacrale zenuwwortels en het uiteinde van de sympathische grens streng, het ganglion impar (Ganglion van Walther). Dit bevindt zich ventrale zijde, iets onder het sacrococcygeale gewricht. Het filum terminale is een fibreuze streng tussen durazak en oc coccygis. Er zijn aanwijzingen dat deze structuur ganglioncellen en mechanoreceptoren bevat (Picart 2019).

Anamnese en onderzoek

De diagnose wordt gesteld door anamnese en lichamelijk onderzoek. Typerend is pijn die verergert tijdens zit, erger wordt bij opstaan vanuit zit en niet aanwezig is bij lopen en staan. De meeste patiënten kunnen een doorgemaakt trauma aangeven, zoals een val op het zitvlak. Andere oorzaken zijn onder andere rugklachten, partus, fietsen, bekkenbodemhypertonie. Er kan een relatie zijn met een vroeger doorgemaakt trauma. Er kan sprake zijn van 'referred pain' uit andere bronnen zoals een discogene klacht uit de LWK of pijn vanuit de facetgewrichten, een hypertonie van de bekkenbodem, triggerpoints in de m. glutaeus maximus; de pijn is dan doorgaans minder scherp gelokaliseerd en wordt bij staan erger en bij zitten juist minder. (Aggarwal 2013). Dit zou ook kunnen wijzen op hypertonie van de mm. piriformis en iliopsoas als bron van de pijn. Mohanty (2017).

Bij het onderzoek palpeert men de coccyx, uitwendig, zo nodig ook via rectaal toucher. De beweeglijkheid van de segmenten kan verschillen, ook kan men verschillende hoekstanden waarnemen, meer of minder naar ventraal. Het coccyx kan verstijfd zijn en in hyperextensie (strekstand naar dorsaal), vaak als gevolg van partus. Verder kan men nog een deviatie naar links of rechts waarnemen, en een translatie of luxatie. Scott (2017) vond bekkenbodemhypertonie als algemeen voorkomend verschijnsel bij een serie van 124 patiënten met pijnklachten > 3 jaar.
Het al of niet aanwezig zijn van een pijnlijke mobilisatie van het os coccygis zou differentiëren tussen een nociceptieve pijn van het os coccygis met de ligamentaire en musculaire structuren en een gerefereerde pijn door pathologie in het kleine bekken (Patijn 2010).

Aanvullend onderzoek

Een MRI kan geïndiceerd zijn als er vrees bestaat voor een tumor of abces in de regio.
Met echografie kan men een zgn. spiculum opsporen, een bottig uitsteekseltje, vaak pijnlijk, dat vanaf het laatste segment naar dorsaal promineert.
Het onderzoek van voorkeur is een laterale röntgenfoto in stand en zit (Maigne, 2000; Benditz, 2022). De subtypen met dorsale standsafwijking zouden vaker pijnklachten veroorzaken, maar de relatie tussen typering en pijnklachten lijkt niet scherp te trekken.

Aanvullend onderzoek van keuze is een staande of zittende laterale röntgenopname. Het wordt in de dagelijkse praktijk relatief weinig toegepast. Veel auteurs hebben gezocht naar de samenhang tussen vorm en houding van het coccyx in relatie tot klachten.

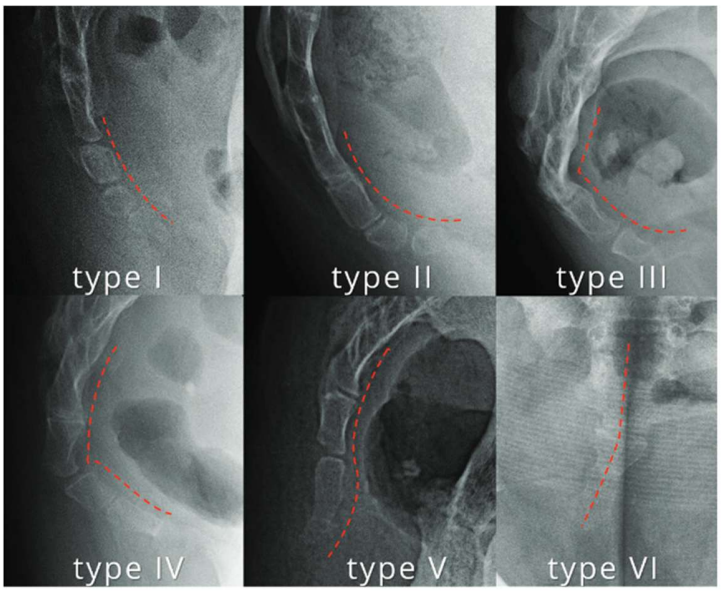

De bekendste indeling is die van Postacchini et al. (1983); zij onderzochten een grote serie van asymptomatische patiënten en vergeleken die met patiënten die een coccygectomie hadden ondergaan. Zij konden 4 types onderscheiden.
Type 1 vonden zij bij 65 % van de mensen; hierbij heeft de coccyx een geleidelijke ventrale curvatuur, als vervolg op de curvatuur van het sacrum.
Type 2 heeft een scherpere ventrale curvatuur; werd gevonden in 25 %.
type 3 heeft een hoekvormige ventrale curvatuur; in 10 % van de gevallen
Type 4 heeft een ventrale hoek met subluxatie. Dit kwam weinig voor.

De typen 2, 3, en 4 waren geassocieerd met klachten.
Het onderste segment kan naar dorsaal een uitsteekseltje hebben, de zgn. spicula, dat pijnklachten kan geven. Maigne (2000) vond dit bij 14% van 208 patiënten met coccygodynie.

De indeling werd uitgebreid door Nathan (2000) die nog een type 5 onderscheidt met hoekstand naar dorsaal (synoniemen: retroversie, extensie, retroflexie) en een type 6 met deviatie naar lateraal, beide zeldzaam.
Benditz (2022) beschrijft weer een iets andere indeling, type 1 met een onderste segment dat naar ventraal buigt, type 2 met meerdere segmenten naar ventraal – dit type zou het meeste voorkomen; type 3 en 4 met luxaties naar dorsaal. Een strekstand naar dorsaal geeft vaker pijnklachten. In deze stand zou oefenen van de bekkenbodem het beste helpen; de afwijkende standen naar ventraal zouden beter reageren op intrarectale mobilisatie.

Behandeling

Algemeen

Kodumuri (2018) onderzocht het beloop bij 748 patiënten met coccydynie. 73 % verbeterde met non-invasieve interventies zoals fysiotherapie, pijnstillers en zitkussens; 27% werd behandeld met sacro- coccygeal injecties en 40 patiënten ondergingen een mobilisatie onder narcose. (MUA). 9 personen ondergingen een coccygectomie. Injecties en mobilisaties waren meermalen nodig vanwege recidief klachten. Een caudaal block, of een ganglion impar block werden in deze studie niet uitgevoerd. Alle behandelmodi hebben volgens de literatuur een succeskans na 2 jaar van 20-70%. Uit de literatuur komt geen voorkeur naar voren (Howard 2013). Patiënten met een BMI < 30 en een voorgeschiedenis van direct trauma lijken nog het best te reageren op mobilisatie en/of lokale infiltratie. (Maigne 2006).
Effectmetingen lijden mogelijk onder selectiebias, zoals bijvoorbeeld de opvallend goede rapportages in de literatuur over de resultaten van chirurgie of ganglion impar blokkades, die ook door veel auteurs als risicovol worden bestempeld.

Stappenplan

Veel auteurs raden een stapsgewijze behandeling aan, om hiermee de herstelkans te verhogen. Pijnbehandeling met NSAID's is de eerste behandelstap. Vervolgstappen kunnen bestaan uit warmtepleisters, hete baden, zitkussens, shock wave, tapen, bekkenbodem relaxatieoefeningen, oefentherapie, gewichtsreductie. Verdere therapie kan bestaan uit uitwendige mobilisatie in lig en zit, intra-rectale mobilisaties, massage en stretching van de bekkenbodemspieren.
Scott (2017) had goede resultaten met bekkenbodemtherapie, ook bij lang bestaande klachten, met het focus op 'downtraining' van overactieve spieren.
Bekkenbodemoefeningen worden algemeen aanbevolen, soms gecombineerd met intrarectale massage en stretching van de bekkenbodemmusculatuur (Maigne 2001).
Mohanty (2017) heeft goede resultaten met stretchen van de mm. piriformis en iliopsoas. Dit zou vooral helpen wanneer de pijn meer optreedt in stand en minder in zit. Anderen rekken de levator ani op terwijl de patiënt probeert dit 4-5 seconde tegen te houden, een vorm van Muscle Energy technique (MET) of post-isometrische relaxatie (Aggarwal 2013). Oprekken van de externe sfincter ani zou eveneens goed werken om de bekkenbodem te ontspannen. Massage van het spierweefsel naast en rondom het coccyx kan helpen. Bij een coccyx in extensie zou gewichtsreductie het eerst aangewezen zijn (Skialski 2020).

Uitwendige mobilisaties

Uitwendige mobilisaties van het coccyx zijn beschreven als craniale tractie aan huid en subcutaan weefsel dat de bedekking vormt van sacrum en coccyx (Skialski 2020).
In de chiropractische praktijk is ervaring opgedaan met paramediaan drevelen naast de basis van het coccyx met behulp van de chiropraxie activator (Polkinhorn, 1999).

De methode 'NIMOC' (Non-Invasive Mobilisation of the Coccyx) is een techniek uit de bekkenfysiotherapie. De patiënt zit met gekruiste armen aan de korte kant van de onderzoeksbank. De behandelaar beweegt de patiënt naar voren en plaatst zijn 3e en 4e vinger aan weerszijden naast het coccyx, onder het zitvlak van de patiënt en fixeert aldus het coccyx. Vervolgens brengt hij/zij de patiënt met de romp in mobiliserende rotaties en lateroflexies. Vergelijkbaar hiermee is zelf-mobilisatie vanuit zit, voorovergebogen; de patiënt plaatst de vinger achter zijn/haar rug om uitwendig op de punt van het coccyx en trekt het coccyx naar dorsaal, terwijl hij/zij zich opricht.

Intrarectale mobilisatie

Er zijn geen rapportages gevonden over vaginale of gecombineerde vaginale/rectale mobilisaties, die daarom in deze leidraad als verouderd en onwenselijk worden beschouwd. Intrarectale mobilisaties worden wereldwijd uitgevoerd door chiropractors, osteopaten, MSK-artsen en bekkenbodemtherapeuten. Maigne (2000, 2006) vond goede resultaten met mobilisatie vanuit het rectum met de toucherende wijsvinger en uitwendige tegendruk van de ipsilaterale duim, zo nodig met tegendruk van de contralaterale handpalm op het sacrum. Hij bouwt dit geleidelijk op: eerst alleen een post-isometrische relaxatie van de externe sfincter, vervolgens past hij massage en rekken toe van de bekkenbodem bij een coccyx in extensie/retroflexie; om tenslotte ook een coccyx bij een anteflexiestand te mobiliseren. Dit alles in korte sessies meermalen per week. Elke sessie wordt aangevangen met een isometrisch aanspannen van de externe sfincter.
Aggarwal (2013) beschrijft een modificatie met rectaal toucher in zit om het coccyx te mobiliseren naar extensie, of, bij scheefstand naar lateraal. Dit kan gedaan worden vanuit zit, met de rug volledig in flexie, waarbij vervolgens de patiënt langzaam rechtop gaat zitten, terwijl de behandelaar contact houdt met de tip van het coccyx. Alternatief is zijligging, waarbij na insertie van de toucherende vinger de patiënt langzaam weer rechtop gaat zitten.
Een volgende stap kan zijn het lokaal infiltreren van para-coccygeaal weefsel, of de sacro-coccygeale of intercoccygeale discus, bij voorkeur onder röntgenbegeleiding.
Sommige auteurs beschrijven mobilisatie onder narcose (MUA) als een optie bij therapieresistente patiënten. In de literatuur werden echter geen effectmetingen gevonden of vermelding van bijwerkingen.
Met dit stappenplan kan het overgrote deel van de patiënten worden geholpen. Skialski (2020) spreekt van 90% succeskans, losstaand van de etiologie, posttraumatisch of idiopathisch. Deze getallen worden niet overal bevestigd. Maigne (2007) vond dat slechts 30% van de patiënten na 6 maanden hersteld was.

Infiltratie

Bij patiënten met coccygodynie die wat betreft pijn onvoldoende of geen effect hebben van conservatieve therapie kan een behandeling met een lokale infiltratie met corticosteroïden en lokaal anestheticum overwogen worden (NVA 2012). De injectie kan plaatsvinden t.h.v de

sacrococcygeale overgang (Lirette, 2014). Sommige auteurs bevelen een transcoccygeale route aan, of injecties vanaf lateraal ter hoogte van het punctum maximum van de pijn. Er is geen consensus over de beste plaats van de injectie (Fisher, 2010). In het algemeen brengt injectietherapie het gevaar met zich mee van onbedoelde punctie van het rectum (Patijn 2010). Wray (1991) wordt genoemd als de grondlegger van de gecombineerde aanpak. Hij had een serie van 60 patiënten die hij behandelde met een stappenplan. Hij vond verbetering in 85% van de gevallen door een combinatie van mobilisatie en infiltratie met lidocaïne/steroïden. Er was echter een recidiefkans van 30%.
Seker (2018) combineert eveneens intrarectale mobilisatie met infiltratietechnieken. De behandeling begint met massage van de bekkenbodem en het anterieure oppervlak van de coccyx. Hierna wordt de coccyx herhaaldelijk geflecteerd en geëxtendeerd. Tenslotte wordt mobilisatie volgens Maigne uitgevoerd. Hierna krijgt de patiënt een injectie met een steroïde en een lokaal anestheticum, deel in het sacro-coccygeale gewricht, deels rondom het coccyx. Er was een herstelkans van 61 % na een jaar, met name voor type 1 coccyx, met een recidiefkans van 20%, terwijl de andere coccyx typen minder goed reageerden.

Ganglion impar blok

Zenuwblokkades van het ganglion impar worden door de meeste auteurs afgeraden, vanwege het risico op bijwerkingen zoals neuralgieën en dysfunctie van de bekkenbodem. Er worden transcoccygeale benaderingen en/of vanaf lateraal beschreven, met de patiënt in buikligging en ge-endoroteerde heupen. Ook wordt toegang beschreven vanaf de top van het coccyx.
Leclerq (2017) vond in een serie van 86 patiënten dat effect op pijn op korte termijn goed was, maar matig op langere termijn. Richtlijn NVA (2012) raadt blokkade van het ganglion af wegens onvoldoende bewijs. Dit betreft zowel infiltreren als radiofrequente thermocoagulatie (RFT). De methode wordt in Nederland desondanks op veel plaatsen aangeboden. Men moet rekening houden met de kans op neurologische uitval, zoals door een infarcering van de conus medullaris of beschadiging van de plexus sacralis/coccygealis. (Kuek 2019). Ook bestaat er een kans op infectie en beschadiging van het rectum. Injectie met contrast is een absolute voorwaarde. De methode zou een hoog succeskans hebben. (Sagir 2020).

Chirurgie

Chirurgie wordt in verband gebracht met 20 % complicaties zoals wondinfectie en bekkenbodemklachten, maar er zou een plaats zijn bij therapieresistente gevallen (Elkashab, 2018, Hochgatterer, 2021). De techniek is gevaarlijk in onervaren handen, wegens kans op beschadiging van het rectum en beschadiging van zenuwbanen. De indicatie tot chirurgie zou alleen gesteld mogen worden indien er aantoonbare forse standsafwijkingen zijn gevonden (Richtlijn NVA 2012). Awwad (2017) waarschuwt voor een lange hersteltijd na chirurgie. Totale verwijdering van het coccyx werkt beter dan partiële verwijdering (Aggarwal 2013).

Conclusie

Coccygodynie, indien persisterend, is een belastende klacht. In de literatuur vindt men meer dan genoeg beschrijvingen en analyses, echter geen uniforme behandelrichtlijn.
Wel is er consensus over een toe te passen stappenplan, gefaseerd uitgevoerd over meerdere sessies. Dit plan omvat onder meer bekkenbodemoefeningen, bekkenbodemrelaxatie, mobilisaties bij standsafwijkingen, zowel uitwendig als intrarectaal. De MSK-arts kan deze verschillende technieken toepassen en combineren met mobilisaties van SIG en LWK, wat mogelijk ondersteunend werkt. Bij onvoldoende respons na meerdere sessies kan infiltratie van een intercoccygeaal gewricht of van weefsels terzijde van de coccyx overwogen worden. Terughoudendheid wordt bepleit bij blokkades van het ganglion impar, aangezien het voornoemde stappenplan reeds een reële kans van slagen heeft. Chirurgie heeft een vrij hoog percentage bijwerkingen. Het wordt door sommigen aangeboden aan therapieresistente gevallen. Het is wenselijk om therapieresistentie te vermijden door een geduldige en aanhoudende aanpak zoals in deze leidraad beschreven.

Literatuur

Aggarwal A, Kumar S, Kumar D. Factors influencing the evaluation and management outcomes of coccygodynia: a literature review. J Back Musculoskelet Rehabil. 2013;26(2):105-15.

Awwad WM, Saadeddin M, Alsager JN, AlRashed FM. Coccygodynia review: coccygectomy case series. Eur J Orthop Surg Traumatol. 2017 Oct;27(7):961-965.

Benditz A. Kokzygodynie – ein häufig unterschätztes Krankheitsbild [Coccygodynia-An often underestimated clinical picture]. Z Rheumatol. 2022 Sep 2. German.

Elkhashab Y, Ng A. A Review of Current Treatment Options for Coccygodynia. Curr Pain Headache Rep. 2018 Mar 19;22(4):28.

Emerson SS, Speece AJ 3rd. Manipulation of the coccyx with anesthesia for the management of coccydynia. J Am Osteopath Assoc. 2012 Dec;112(12):805-7.

Gunduz OH, Kenis-Coskun O. Ganglion blocks as a treatment of pain: current perspectives. J Pain Res. 2017 Dec 14;10:2815-2826.

Howard PD, Dolan AN, Falco AN, Holland BM, Wilkinson CF, Zink AM. A comparison of conservative interventions and their effectiveness for coccydynia: a systematic review. J Man Manip Ther. 2013 Nov;21(4):213-9.

Itz CJ, Willems PC, Zeilstra DJ, Huygen FJ. Multidisciplinaire richtlijn 'Wervelkolomgerelateerde pijnklachten van de lage rug'. Ned Tijdschr Geneeskd. 2013;157(32):A6030.

Karadimas EJ, Trypsiannis G, Giannoudis PV. Surgical treatment of coccygodynia: an analytic review of the literature. Eur Spine J. 2011 May;20(5):698-705.

Kelly M. Scott, MD, Lauren W. Fisher, MD, Ira H. Bernstein, PhD, Michelle H. Bradley, The Treatment of Chronic Coccydynia and Postcoccygectomy Pain With Pelvic Floor Physical Therapy. 2017.

Kodumuri P, Raghuvanshi S, Bommireddy R, Klezl Z. Coccydynia - could age, trauma and body mass index be independent prognostic factors for outcomes of intervention? Ann R Coll Surg Engl. 2018 Jan;100(1):12-15.

Kuek DKC, Chung SL, Zishan US, Papanikitas J, Yanny S, Meagher T, Teh J, Hughes R, Liong WC, McKean D. Conus infarction after non-guided transcoccygeal ganglion impar block using particulate steroid for chronic coccydynia. Spinal Cord Ser Cases. 2019 Nov 5;5:92.

Le Clerc QC, Riant T, Levesque A, Labat JJ, Ploteau S, Robert R, Perrouin-Verbe MA, Rigaud J. Repeated Ganglion Impar Block in a Cohort of 83 Patients with Chronic Pelvic and Perineal Pain. Pain Physician. 2017 Sep;20(6):E823-E828.

Lirette LS, Chaiban G, Tolba R, Eissa H. Coccydynia: an overview of the anatomy, etiology, and treatment of coccyx pain. Ochsner J. 2014 Spring;14(1):84-7.

Maigne JY, Chatellier G, Faou ML, Archambeau M. The treatment of chronic coccydynia with intrarectal manipulation: a randomized controlled study. Spine (Phila Pa 1976). 2006 Aug 15;31(18):E621-7.

Maigne JY, Doursounian L, Chatellier G. Causes and mechanisms of common coccydynia: role of body mass index and coccygeal trauma. Spine (Phila Pa 1976). 2000 Dec 1;25(23):3072-9.

Maigne JY, Chatellier G. Comparison of three manual coccydynia treatments: a pilot study. Spine (Phila Pa 1976). 2001 Oct 15;26(20):E479-83; discussion E484.

Mohanty PP, Pattnaik M. Effect of stretching of piriformis and iliopsoas in coccydynia. J Bodyw Mov Ther. 2017 Jul;21(3):743-746.

Nathan ST, Fisher BE, Roberts CS. Coccydynia: a review of pathoanatomy, aetiology, treatment and outcome. J Bone Joint Surg Br. 2010 Dec;92(12):1622-7.

Origo D, Tarantino AG, Nonis A, Vismara L. Osteopathic manipulative treatment in chronic coccydynia: A case series. J Bodyw Mov Ther. 2018 Apr;22(2):261-265.

Patel R, Appannagari A, Whang PG. Coccydynia. Curr Rev Musculoskelet Med. 2008 Dec;1(3-4):223-6.

Patijn J., Janssen M., Hayek S., Mekhail N., Van Zundert J., van Kleef M., Coccygodynia. 1533-2500, Pain practice : the official journal of World Institute of Pain, 10/6, 2010.

Picart T, Barritault M, Simon E, Robinson P, Barrey C, Meyronet D, Mertens P. Anatomical and Histological Analysis of a Complex Structure Too Long Considered a Simple Ligament: The Filum Terminale. World Neurosurg. 2019 Sep;129:e464-e471.

Postacchini F, Massobrio M. Idiopathic coccygodynia: analysis of fifty one operative cases and a radiographic study of the normal coccyx. J Bone Surg Am 1983;65(8): 1116-1124.

Richtlijn wervelkolomgerelateerde pijnklachten van de lage rug
2012 Nederlandse Vereniging voor Anesthesiologie.

Richtlijn bekkenklachten 2014
VvOCM (Vereniging van Oefentherapeuten Cesar en Mensendieck).

Richtlijn Lage Rugpijn en Lumbosacraal Radiculair Syndroom voor bedrijfs- en verzekeringsartsen NVAB 2021.

Sagir O, Demir HF, Ugun F, Atik B. Retrospective evaluation of pain in patients with coccydynia who underwent impar ganglion block. BMC Anesthesiol. 2020 May 11;20(1):110.

Scott KM, Fisher LW, Bernstein IH, Bradley MH. The Treatment of Chronic Coccydynia and Postcoccygectomy Pain With Pelvic Floor Physical Therapy. PM R. 2017 Apr;9(4):367-376.

Seker A, Sarikaya IA, Korkmaz O, Yalcin S, Malkoc M, Bulbul AM. Management of persistent coccydynia with transrectal manipulation: results of a combined procedure. Eur Spine J. 2018 May;27(5):1166-1171.

Skalski MR, Matcuk GR, Patel DB, Tomasian A, White EA, Gross JS. Imaging Coccygeal Trauma and Coccydynia. Radiographics. 2020 Jul-Aug;40(4):1090-1106.

Woon JT, Stringer MD. Clinical anatomy of the coccyx: A systematic review. Clin Anat. 2012 Mar;25(2):158-67.

Woon JT, Perumal V, Maigne JY, Stringer MD. CT morphology and morphometry of the normal adult coccyx. Eur Spine J. 2013 Apr;22(4):863-70.

Wray CC, Easom S, Hoskinson J. Coccydynia. Aetiology and treatment. J Bone Joint Surg Br. 1991 Mar;73(2):335-8.